

ד"ר משה קלמן

מנהל המחלקה לבריאות שן, משרד הבריאות

רפואת שיניים במישור הלאומי – אספקטים אתיים

מעניין שבמדינת ישראל קיימות הגבלות לביצוע פעולות מסוימות ברפואה כללית, כמו השתלות לב ואף פעולות הרבה יותר

פשוטות. ברפואת שיניים אין עד היום שום הגבלות על רופא שיניים לבצע כל מה שהוא רוצה. אמנם קיים לחץ להגביל ויש סיכוי שיגבילו פעולות מסוימות כמו סגציה והשתלות ברפואת שיניים בעתיד הלא רחוק.

לצערנו מגיעות תלונות לא מעטות על תקיפות מיניות במרפאות שיניים. רק לפני שנתיים נאלץ המשרד לשלול לצמיתות רשיונו של ישראל דגן על מעשים מגונים הומוסקסואליים נגד קטינים.

ההגנה הסטנדרטית היא: א: נסיון לסחיטה. ב: דמיון של המתרפא. אבל בכל תלונה מתברר שלא היתה סייעת במרפאה. יש תוקף לאיסור על "ייחוד" ויש מקום לחייב נוכחות אדם נוסף במרפאה.

"רופא רעב הוא רופא מסוכן" קבע פרופ' אוברי שייהם מלונדון. המספר הגדול של רופאים ורופאי שיניים בישראל מגדיל את הסכנה של טיפול יתר Overtreatment ושל טיפול לא נחוץ Unnecessary Treatment.

היות ויותר מ- 70% של רופאי שיניים עובדים בסקטור הפרטי ועוד קרוב ל- 10% בסקטור "המסחרי" הסכנה היא רצינית.

עם השיפור ברמת החיים וירידה בתחלואה ברפואת שיניים בעשר השנים האחרונות, ויותר אנשים פונים לקבל טיפול "קוסמטי". בהרבה מקרים טיפול קוסמטי יכול בהחלט להראות כטיפול רפואי נחוץ. אבל טיפולים "אופנתיים" שלא מוסיפים כהוא זה לבריאות האדם גובלים על שרלטניזם ולא רפואה.

נכון ליום 11.7.93 יש 6,210 רופאי שיניים בארץ בעלי רשיונות, מהם 1,712 (38%) התווספו למערכת בשלוש השנים האחרונות, בעיקר הודות לעליה הברוכה ממזרח אירופה. קהילת רופאי השיניים בישראל כוללת רופאים מ- 52 ארצות תבל ויותר מ- 53% הגיעו ממזרח אירופה, פחות מ- 20% הם בוגרי הארץ.

בארצות המערב יש הרבה פחות רופאי שיניים ביחס למספר התושבים והרוב המכריע הם בוגרי אוניברסיטאות של אותה המדינה.

איך הדמוגרפיה יכולה להשפיע על האתיקה!

אתיקה היא לא רק פילוסופיה. יש בה גם היבטים של גאוגרפיה, סוציאולוגיה, כלכלה ואף היסטוריה. ויש אומרים גם פוליטיקה.

הכללים האתיים הם דינמיים ביותר ונקבעים בסופו של דבר על ידי הקהילה המקצועית. מה שהיה מקובל לפני מאה שנה לא מקובל היום. ומה שהיה אסור לפני חמישים שנה כבר מותר. יש ארצות מפותחות ומכובדות שבהן מותר לרופא לפרסם את עצמו ואף בצורה אגרסיבית, ויש ארצות כמו מדינת ישראל שבהן הפרסום אסור בצורה כל שהיא.

יש מקומות בהם פעולות מסובכות או מסוכנות מוגבלות רק למוסדות מסויימים או לרופאים מומחים, ויש מקומות בהם כל רופא רשאי לבצע כל טיפול, וסומכים על מצפונו האתי לא לבצע דבר שהוא לא בקיא בו וכך יהפוך "לשופך דמים".

מקובל בעולם ההשתלות להחתים את המתרפא על סעיף האומר שיכולה להיות דחיית שתל - ובמקרה שכזה הרופא לא אחראי ועל המתרפא לשאת בנטל של טיפול חוזר. מאוד יכול להיות, אבל לא בכל מקרה ואין שום הצדקה לקבוע מראש. המתרפא לא יכול לוותר על זכויותיו הבסיסיות בחתימה על "טופס הסכמה" בלנק או אפילו הטופס המקובל בבתי חולים מכובדים מאוד. ובסוף רוחת המתרפא חייבת להיות לנגד עיניו של הרופא ואל נא נשכח את הכלל הרפואי: "קודם כל בל נגרום נזק".

יש נטייה בין רופאים צעירים להכנס לשטחים "יוקרתיים" ללא הכשרה מתאימה ואין ספק שהיום בארץ הרבה רופאים מבצעים השתלות בלי המיומנות הדרושה. ובהקשר לכך, לא יכולה להיות "הסכמה" לטיפול כשרופא "שוכח" להודיע למתרפא שבעצם אין לו את ההכשרה הדרושה לבצע את הטיפול על הצד הטוב ביותר.

הגבול למידע שהרופא חייב למסור הוא הקיבולת השכלית של המתרפא להבין. חתימה לא יכולה להוות הגנה בבית משפט כשהיתה לכאורה Contraindication לטיפול.

ד"ר מיכאל טל

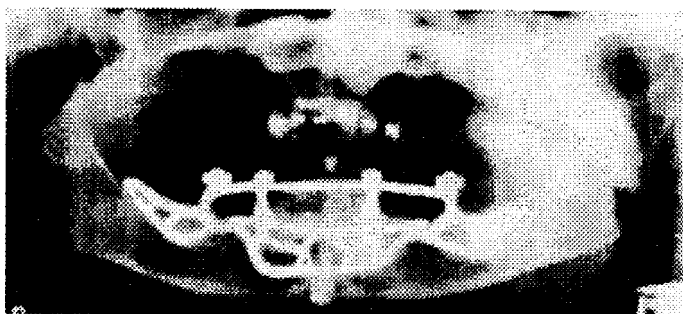
הפקולטות לרפואת שיניים ורפואה, האוניברסיטה העברית והדסה, ירושלים

היבטים רפואיים

חתך בחלק התחתון של עצם הלסת התחתונה כאשר פס המתכת מוצמד אל עצם הלסת והפינים חודרים דרך העצם לחלל הפה. לפינים הבולטים לחלל הפה מעגנים בדרך כלל תותבת תחתונה. שתל זה מתאים בעיקר ללסת תחתונה מחוסרת שיניים כאשר לא ניתן באופן אחר לשקם את הפה ובעיקר בגלל חוסר עצם. (תמונה מס. 1).

Subperiosteal Implant - שתל זה מיוחד אל מתחת לרקמת הפריאוסט לאחר שהיא מורמת בניתוח והוא מונח על רכס העצם. רקמת החיבור עוטפת את השתל ותומכת בו כאשר אין חדירה של השתל לתוך העצם. שתל מסוג זה יכול להתבצע בלסת עליונה ותחתונה במקרים בהם מבנה העצם אינו מאפשר שתל תוך גרמי.

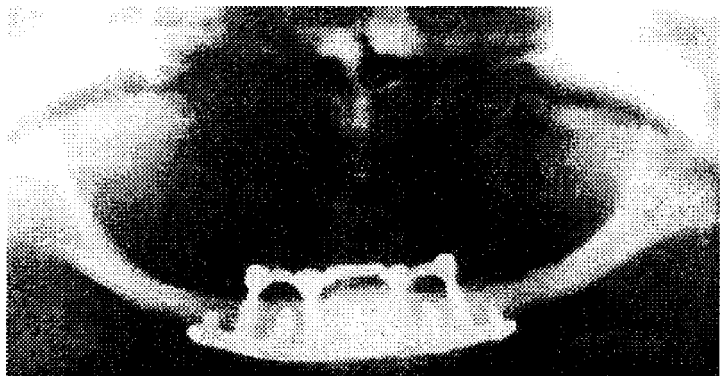
שני סוגי השתלים שזכרו הם מהשתלים הותיקים, אולם בגלל הצורך בניתוח חיצוני והתוצאות הקליניות ממעקבים ארוכי טווח נתקבלה ההמלצה להגביל את השימוש בשתלים אלה למקרים קשים של ספיגת עצם הלסת התחתונה כאשר לא ניתן לבצע שתל תוך גרמי. (תמונה מס. 2)



תמונה מס. 2: שתל מסוג *Subperiosteal* בלסת התחתונה

Blade Vent Implant - שתל תוך גרמי בצורת להב בעובי 1-2 מ"מ עם חללים בגדלים שונים המאפשרים צמיחה של רקמת

ברשות כבוד הרב, מורי ורבותי. בחצי השעה הקרובה אציג כמה נושאים רפואיים עכשוויים שעליהם אתייחס על מנת לבחון את הרקע הרפואי והמדעי והבעיות העלולות לנבוע מכך.



תמונה מס. 1: שתל מטיפוס *Transosseous* בלסת תחתונה מחוסרת שיניים עם ספיגה ניכרת של עצם הלסת

הנושאים שנדון בהם יהיו השתלות שיניים, אסתטיקה ברפואת שיניים, יישור שיניים = אורתודונטיה וטיפול שיניים בשבת.

א. שתלים ברפואת שיניים:

שתל הוא מעין שורש מלאכותי המוכנס לעצם הלסת ומתפקד בדומה לשן.

אל חלק השתל הבולט לחלל הפה ניתן לחבר חלקים שונים המאפשרים צורות שיקום שונות של שיניים חסרות.


ניתן לחלק את השתלים לארבעה סוגים עיקריים: *Transosseous*, *Subperiosteal*, *Blade Vent*, *Branemark*

Transosseous - הסוג המוכר נקרא *Mandibular Staple Bone Plate* זהו שתל תוך גרמי והוא מורכב מארבע פינים דמויי בורג המחברים לפס מתכת. הפינים מוחדרים לחלל הפה בגישה חיצונית-כירורגית (בדרך כלל באשפוז יום) ע"י בצוע

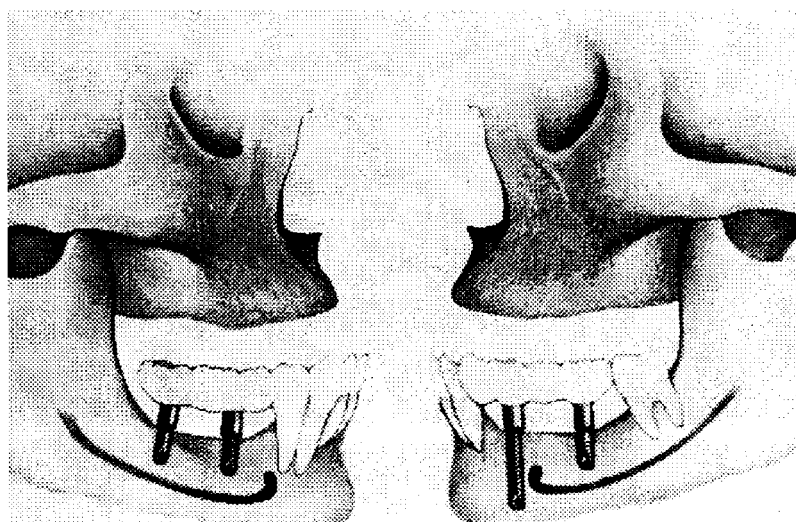
למרות ששתלים ברפואת שיניים הפכו לחלק מתכנית טיפול והם נפוצים, יש לדון הצלחה של ההשתלות מכמה היבטים. ראשית יש להבחין בין הצלחה להישרדות של השתל. עד לשנים האחרונות המדד להצלחה היה הישרדות השתל. שתל ששרד בפה למרות ספיגה של העצם, כאבים, ניידות ודלקת סביב השתל דווח כמוצלח למרות שאינו עומד בקריטריונים להצלחה. כן יש לקחת בחשבון את אורך התקופה שבה בוצע המעקב ומספר הנבדקים לאורך זמן. בהתייחס להיבטים אלו המליצה הועדה שעסקה בנושא כי מעקב יתבצע ע"י שני מרכזים בלתי תלויים ובהם יותר מחוקר אחד

עצם ללהב השתל לשם עיגון. הלהב מוחדר אל עצם הלסת לתוך חריץ שהוכן שם כך והבורג הבולט לחלל הפה משמש לתמיכה לתותבת חלקית קבועה (גשר).

Brane Mark - השתלים הנפוצים והמדוברים ביותר. פותחו ע"י אורטופד שבדי באמצע שנות השישים. זהו שתל תוך גרמי העשוי בצורת בורג מעוגל דבר המאפשר הגדלת שטח המגע של הבורג עם העצם ופיזור כוחות נרחב. השתלים עשויים בדרך כלל מטיטניום מצופה בגבישי הידרוקסי-אפטיט או פלסמה כדי להשיג חיבור ביולוגי בין העצם והשתל Osseo - Integration (תמונה מס. 3 ו-4).



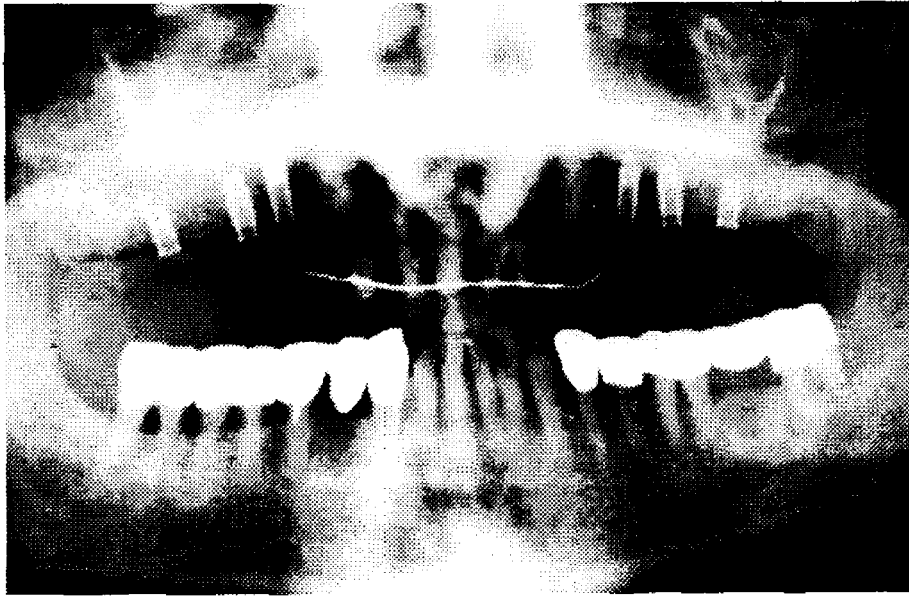
תמונה מס. 3 : שתלים בודדים מטיפוסים שונים אשר המכנה המשותף ביניהם היא צורת הבורג כפי שהוצע ע"י הרופא השוודי Branemark.



תמונה מס. 4 : שחזור השיניים החסרות בלסת התחתונה באמצעות 2 שתלי בורג. הקו השחור בלסת מייצג את תעלת העצב בתוך עצם הלסת. צריך להקפיד על מרחק בטוח בין קצה השתל לתעלת העצב.

נערכו סקרים עפ"י הקריטריונים המקובלים ויחד עם ההתקדמות הטכנית והביולוגית רואים תוצאות מבטיחות. בסקר שנערך ע"י Clinical Research Associate מיוחדש דצמבר 1992 המתבסס על תגובות של 7232 רופאי שיניים נמצאו הדברים הבאים:

וכן שלא יהיה קשר מסחרי בין יצרן השתלים למטפלים. נקבע כי שיעורי הצלחה של 85% בחמש שנים ושל 80% במשך עשר שנים יהיו מדדים מינימליים להצלחת שיקום ע"י שתלים. רק בחמש עד שש השנים האחרונות



תמונה מס. 5: צילום רנטגן של שחזור לסת עליונה מחוסרת שיניים באמצעות שישה שתלים. כאן נראים השתלים ללא הכתרים

3) מהי מידת ההצלחה (לאורך זמן) של שתלים כפי שהרופאים עצמם חושבים ומדווחים.

- א. פחות משנה (12%)
- ב. 1-2 שנים (27%)
- ג. 3-5 שנים (43%)
- ד. 6-10 שנים (12%)
- ה. מעל 10 שנים (6%)

מתוך כל האמור לעיל אנו רואים מצב בו הטיפול בהשתלות נעשה נפוץ עוד לפני שנעשה מחקר יסודי ומקיף אשר יכול להצביע על שיטה זו או אחרת כמומלצת ועל התוויות מדויקות מתי ובאילו מקרים ניתן לבצע השתלה. כנראה שלכך יש לחכות עוד מספר שנים.

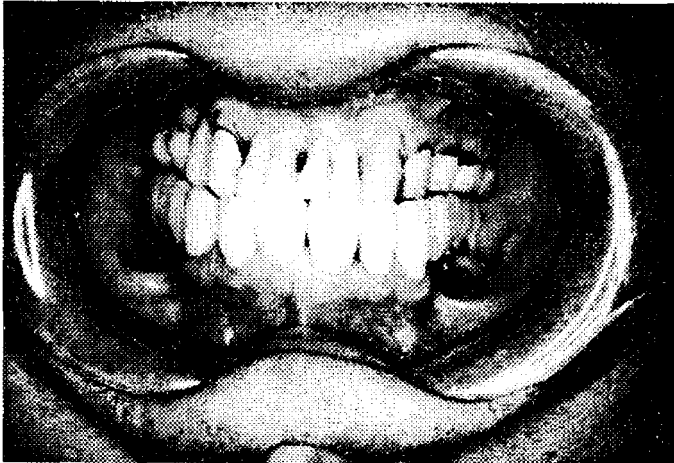הרופאים נדרשו לענות על השאלות דלהלן (התשובות באחוזים בסוגריים).

1) נכון לרגע זה (עכשיו) היית מגדיר השתלת שיניים:

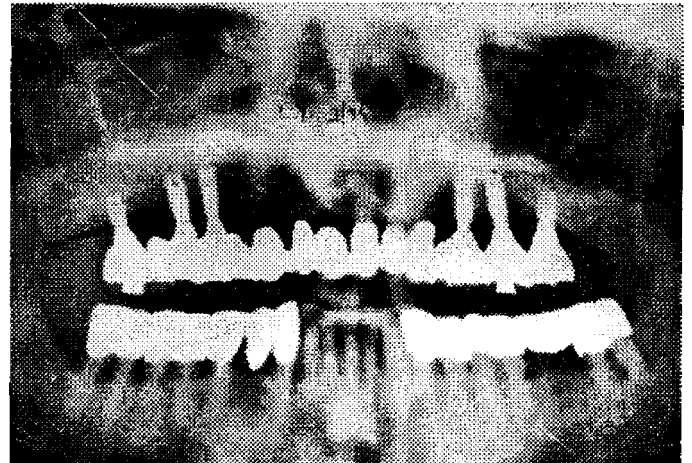
- א. כטיפול מקובל ומוכח (47%)
- ב. רק במידה מסוימת ובהסתנייגות (46%)
- ג. עדיין בגדר טיפול ניסויי (7%)
- ד. בהחלט כטיפול ניסויי (2%)

2) נכון לעכשיו האם תסכים לטיפול השתלת שיניים בפיך?

- א. ללא היסוס (53%)
- ב. רק אם לא תהיה ברירה אחרת (44%)
- ג. לא אסכים כלל (4%)



תמונה מס. 7



תמונה מס. 6

השחזור מושלם באמצעות גשר של 13 כתרים

ג. אסתטיקה ברפואת שיניים:

כפי שכבר נאמר לעיל ניתן לעתים להשלים שן חסרה ע"י "גשר מרילנד" שנותן פתרון אסתטי ופונקציונלי טוב וניתן ע"כ לחסוך גשר רגיל או השתלה.

ניתן היום להתגבר על פגם אסתטי בשן בודדת שחורה או כהה עקב טיפול שורש, או במספר שיניים עם צבע כהה אפור צהוב עקב שימוש בתכשיר אנטיביוטי ממשפחת הטטרציקלינים, באמצעות ציפוי השן בקליפה דקה של חרסינה. הדרישה האסתטית בטיפול שיניים הולכת וגוברת. אחת הגישות הנפוצות בארה"ב אומרת שאסתטיקה ברפואת שיניים היא ככל אסתטיקה או קוסמטיקה בענפים אחרים. וכשם שאדם מבקש לצבוע את שעריו אין כל סיבה שלא יקבל טיפול שיניים אשר ישפר את מראהו. גישה זו גם דוגלת באפשרות למתן טיפול אסתטי גם אם מבחינה פונקציונלית אין הדבר נחוץ. צורך נפשי לשיפור המראה ולבטחון העצמי מהווה סיבה מספקת לטיפול אסתטי.

אחת הבעיות שעלו בארה"ב בשנים האחרונות הן החלפת סתימות אמלגם, אותן הסתימות המוכספות העשויות מסגסוגת של

ב. טיפול אורתודונטי:

א. למטרה אסתטית

ב. למטרה פונקציונלית

כאשר דנים במקרה של יישור שיניים בו אין אנו רואים אינדיקציה לתיקון של הפרעה תפקודית וכל תכלית הטיפול הוא לצרכים אסתטיים השאלה היא מי יזום את הטיפול הנער/ה או ההורים? ייתכן כי ההורים רואים צורך בתיקון אסתטי עכשיו ואילו הילד/ה עדיין אינם מודעים לכך, או שאינם יכולים לצפות קדימה, מחוסר ניסיון. לעתים הדרישה באה מהילד/ה עצמם כי הדבר מפריע להם כבר עכשיו. השאלה יותר רחבה ונוגעת בעובדה שמה שנראה כרגע רק כבעיה אסתטית יכולה להיות לה תוצאות פונקציונליות ואולי גם נפשיות בעתיד היותר רחוק.

במקרים בהם יישור שיניים נחוץ לתיקון פונקציונלי בדרך כלל הילד/ה אינם רואים את הבעיה עכשיו, ונתקלים בסירוב. כל דחיה בהתחלת הטיפול לא תאפשר את הטיפול הנחוץ גם בעתיד מפני שישנה תקופה קריטית של צמיחה וגדילה שאם מאחרים אותה נקבעות עובדות שאי אפשר או קשה ביותר אח"כ לתקן.

שנעקרה. ככל שהזמן קצר יותר סיכויי ההצלחה טובים יותר. עד שעתיים רואים הצלחה ומעבר לכך הסיכוי להקלטות יורד בתלילות. לא ידוע על מחקר אשר בדק את אחוז ההצלחה כפונקציה של הזמן העובר מהחבלה ועד ההחזרה למקומה.

ב. טיפול בדלקת=אבצס.

כל דלקת אשר מקורה בשן או ברקמות התומכות בשן (Periodontium) אשר באה לידי ביטוי בנפיחות או בחום מהווה סכנה. עיקר הסכנה הוא בהתפשטות הזיהום לחללים הקשורים אנטומית לחלל הפה, כגון לחלל ה-Cavernus Sinus בתוך הגולגולת או לחללים בבית החזה. כן ישנה סכנה של התפשטות הזיהום לחללי הצוואר ובית החזה, דבר שיכול לגרום למצוקה נשמתית.

ג. טיפול בכאב חריף שמקורו במוך השן :

דלקת מקומית בחלל מוך השן (Pulpitis) דלקת העצב המתרחשת בחלל סגור גורמת לכאבים עזים ובלתי נסבלים. בדרך כלל פרט לסבל הנוראי אין סכנה של התפשטות הזיהום. לכאב עז שכזה יכולה להיות השפעה על מערכות אחרות בגוף. לדוגמא: מתרפא החולה במחלת לב, סכרת, כליות, כבד, או מטופל טיפול תרופתי נפשי, דלקת מוך השן מהווה לחץ (Stress) ויכולה להחמיר את מצבו הבריאותי ולגרום אולי לתוצאות הרות גורל. ניתן להזכיר במאמר מוסגר כי לעתים הסימן הראשון להתקף לב הוא כאב חד בעצם הלסת ויש לעשות אבחנה מبدלת.

השאלה מה עושים במקרים אלה בשבת? למרות שאין סכנת חיים ממחלת השן עצמה יש לקחת בחשבון כי המתרפא שלפנינו יכול להיות מתרפא עם מחלה סיסטמית כמו אחת מאלו שנמנו לעיל וכאב השיניים עלול להחמיר את מצבו.

כספית ואבקת כסף, בסתימות לבנות מחומר מרוכב (Composite). הבעיה בהחלפת סתימות האמלגם בסתימות לבנות היא בעיה המורכבת מאסתטיקה ובריאות. היו מי שטענו שאותן סתימות האמלגם הן רעילות משום שהן משחררות אדי כספית רעילים הנספגים בגוף. טענה זו הוכחה חד משמעית כלא נכונה. מכוני הבריאות של ארה"ב-NIH וכן ADA הגיעו למסקנות חד משמעיות וקבעו. (1) אין שום עדות מוכחת לאיזשהו נזק בריאותי מסתימות אמלגם. (2) אין שום סיבה לחשוב שהמנעות מסתימת אמלגם או החלפה בסתימות מחומר מרוכב תהווה תועלת בריאותית. לכן מבחינה אתית אסור לרופא שיניים "למכור" סתימות לבנות מפני שהן בריאות יותר ומונעות את נזק האמלגם.

ד. טיפול שיניים בשבת:

א. חבלה בשיניים קדמיות:

כאשר שן קדמית נעקרת ממקומה בשלמות (Avulsion) עקב מכה (בדרך כלל אצל ילדים) חשוב למצוא אותה לשוטפה בתמיסת מים פיסיולוגית (אם אין אפשרי גם במי ברז) ולהכניסה מיד למקומה ע"י דחיפה קלה, בעמדה דומה לשן הסמוכה. לאחר מכן במרפאת השיניים הרופא ייקבע אותה לשיניים הסמוכות באמצעות חומר מרוכב כדי למנוע את תזוזת השן וכדי שהשן תיקלט בעצם. כן יש לתת כיסוי אנטיביוטי למשך כשבוע.

במידה ולא ניתן להחזיר את השן למקומה מיד, יש להכניס את השן לכלי עם חלב או לשמור את השן בפה בנוזלי הפה (רוק) ולמהר למרפאת השיניים, שם הרופא יחזיר את השן למקומה תוך קיבוע.

הזמן העובר מעת החבלה ועד ההחזרה הוא הגורם העיקרי בפרוגנוזה של השן